

Saç Değişiklikleri ve Periorifisyal Lezyonlarla Seyreden Biotinidaz Eksikliği: Olgu Sunumu

Biotinidase Deficiency Accompanying Hair Changes and Periorificial Lesions: A Case Report

Erhan Ayhan, Abdullah Kıvrak, Sema Aytekin

Dicle Üniversitesi Tıp Fakültesi, Dermatoloji Anabilim Dalı, Diyarbakır, Türkiye

Özet

Biotinidaz eksikliği biotin metabolizmasının bozukluğu olup değişik dermatolojik, oftalmolojik ve nörolojik belirtilerle karakterizedir. Otozomal resesif geçişli bir hastalıktır. Deri bulguları olarak alopesi, periorifisyal dermatit, seboreik dermatit gibi lezyonlar görülür. Klinik bulgular biotin tedavisi ile dramatik olarak iyileşir. Bu makalede periorifisyal lezyonlar, alopesi ve mikroskobik saç shaftı defektleri olan 6 yaşında bir erkek hasta sunulmuştur. (*Turk J Dermatol 2011; 5: 79-81*)

Anahtar kelimeler: Alopesi, biotin, biotinidaz eksikliği, periorifisyal dermatit

Geliş Tarihi: 16.06.2011

Kabul Tarihi: 08.09.2011

Abstract

Biotinidase deficiency is impairment of biotin metabolism characterized by various dermatological, ophthalmic and neurological symptoms. Autosomal recessive trait is a disorder. Skin findings such as alopecia, periorificial dermatitis and seborrhoeic dermatitis lesions are seen. Clinical signs improved dramatically with biotine treatment. We presented a 6-year-old male patient with periorificial lesions, alopecia and microscopic hair shaft defects. (*Turk J Dermatol 2011; 5: 79-81*)

Key words: Alopecia, biotin, biotinidase deficiency, periorificial dermatitis

Received: 16.06.2011

Accepted: 08.09.2011

Giriş

Biotin; asetil KoA karboksilaz, propionil KoA karboksilaz, piruvat karboksilaz ve metilkrotonil KoA karboksilaz gibi dört karboksilazın kofaktörüdür (1). Biotinidaz eksikliği (BE) ise nadir görülen (yaklaşık 1/60.000 canlı doğumda) otozomal resesif geçişli metabolik bir hastalıktır (2). Hastalarda, biotin vitamininin serbest hale geçmesinden sorumlu biotinidaz enziminde eksiklik vardır. Karboksilazların sorumlu olduğu reaksiyonların gerisinde kalan ürünlerin birikmesi sonucu hastalık belirtileri gelişir. Klinik görünümleri nörolojik, dermatolojik, immünolojik ve oftalmolojik anormalliklerdir (3). Dermatolojik literatürde hastalığa ait bilgiler azdır. Etkilenen çocuklarda özellikle periorifisyal ve nemli bölgelerde özgün olmayan eritemli skuamli deri lezyonları vardır. Şiddetli tutulum olan vakalarda kandida ile enfekte lezyonlar,

parsiyel veya total saç kaybı görülebilir (4). Bu makalede alopesi ve periorifisyal dermatiti olan ve biotin tedavisi sonrası klinik bulguları tamamen gerileyen 6 yaşında bir erkek hasta sunulmuştur.

Olgu

Altı yaşında erkek çocuk, dudak köşelerinde yara ve saç dökülmesi nedeniyle polikliniğimize başvurdu. Doğumda sağlıklı olup, yaklaşık 7 ay anne sütü aldıktan sonra ek gıdaya geçilmiş ve saçlarda dökülme başlamıştı. Sekiz aylık iken ateş ile beraber nöbet geçirme hikayesi mevcuttu. Mevcut klinik bulgulara dayanarak yapılan tetkikler sonucunda hastaya pediatrikler tarafından biotinidaz eksikliği tanısı konmuş ve 5-10 mg/gün biotin tedavisi başlanmıştı. Genetik olarak herhangi bir araştırma yapılmamıştı. İlacı kullanmadığı dönemde

Yazışma Adresi / Corresponding Author: Dr. Erhan Ayhan, Dicle Üniversitesi Tıp Fakültesi, Dermatoloji Anabilim Dalı, Diyarbakır, Türkiye

Tel: +90 412 248 80 01 e-posta: nanodunya@hotmail.com

6. Ege Dermatoloji Günleri 4-8 Mayıs 2011 Dalaman'da sunulmuştur.

doi:10.5152/tdd.2011.18

saçlarda dökülme, ağız, burun ve göz çevresinde kızarıklık, kabuklanma oluşuyormuş. Soy geçmişinde ebeveynlerin kuzen olduğu ve ailede benzer semptomları olan kardeş olmadığı saptandı.

Dermatolojik muayenede saçlar ince, seyrek ve %95'i telogen evredeydi. Çekme testi ile saçlar kolayca geliyordu. Üst göz kapakları iç kantusu, göz kapakları serbest kenarı, nazal orifisler, dudak köşeleri eritemli, masere ve üzeri sarı skuamlı idi (Şekil 1, 2). Her iki yanakta deri renginde, bazılarının üzerinde siyah renkli tıkaçın olduğu açık komedon benzeri sivri papüller lezyonlar gözlemlendi.

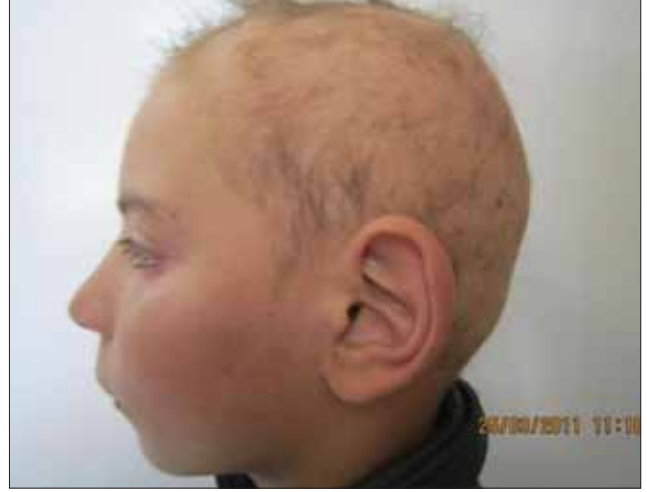Laboratuvar incelemede hemogram, karaciğer fonksiyonları, serum elektrolitleri, vitamin B12, folat ile serum çinko ve bakır düzeyleri normal sınırlardaydı. Fenilketonüri taraması için kullanılan filtre kağıdına kan emdirilerek yapılan basit kolorimetrik tarama prosedürü ile biotinidaz düzeyi düşük olarak saptandı. Ancak üniversitemizde biotin kantitatif olarak ölçümü yapılmadığından sadece tarama metodu ile biotinidaz eksikliği tespit edilmiştir.

Işık mikroskopunda saçların çapında inceleme, saç köklerinde çatallanma, lokalize düzensiz koyulaşma, hipopigmentasyon ve trikoreksis nodoza saptandı (Şekil 3).


Mevcut bulgulara dayanarak hastaya biotin 10 mg/gün başlandı. Beş ay sonra kontrole çağrılan hastanın saçlarının uzayıp çoğaldığı, periorifisyal lezyonların ve yanaklarındaki açık komedon benzeri papüllerin iyileştiği gözlemlendi (Şekil 4).

Tartışma

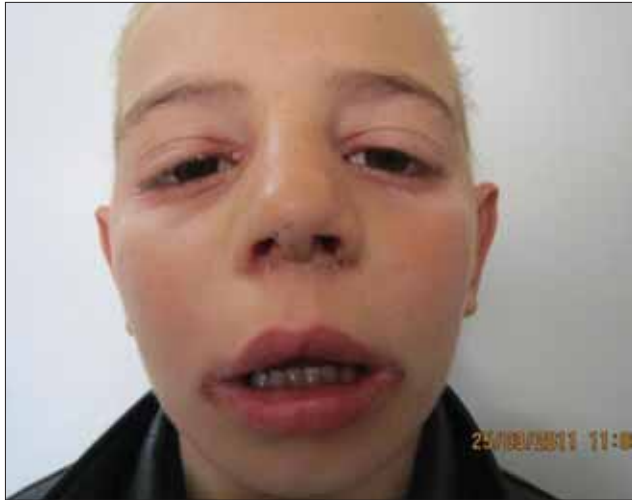Biotin, yağ asit sentezi, glukoneogenezis ve amino asit katabolizması için önemli olan propionil KoA karboksilaz, 3-metil krotonil KoA karboksilaz, asetil KoA karboksilaz ve pirüvat karboksilaz enzimlerinin kofaktörüdür (5). Biotinidaz ise sindirim sisteminde, kanda, hücre içinde protein ve enzimlere bağlı bulunan biotini serbest hale getirir. Böylece biotin sindirim sisteminde emilmesine ve enzimlere tek-



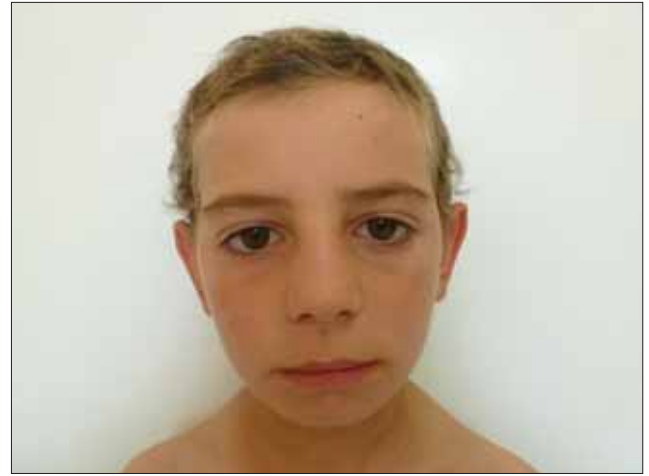Şekil 2. Hipopigmente ve seyrek saçlar



Şekil 3. Işık mikroskopunda trikoreksis nodoza (beyaz ok) ve saç köklerinde çatallanma (siyah ok)



Şekil 1. Göz kapakları ve periorifisyal bölgelerde eritemli, üzeri sarı skuamlı lezyonlar



Şekil 4. Biotin tedavisinden beş ay sonra göz çevresi ve periorifisyal alanlardaki lezyonların tamamen gerilediği ve saçların tekrar uzayıp çoğaldığı görülüyor

rar tekrar bağlanarak aktif olmalarını sağlar (6). Biotinidaz eksikliğinin batı ülkelerinde insidansı 1/60.000'dir (2). Ülkemizdeki sıklığı akraba evliliğinin sıklığından dolayı 1/14.800'dür (6). Eksiklik enzim aktivitesine göre ağır veya kısmi olabilir. Ağır tip eksiklikte, aktivite %10'dan daha azdır. Kısmi eksiklikte ise %10-30 arası bir aktivite vardır (7). BE'nin diğer organik asidemilerden en önemli farkı deri bulgularının daha belirgin olmasıdır. BE' de ataksi, konvülsiyon, gelişme geriliği, üst solunum yolu infeksiyonları, duyma ve görme kusuru ile alopesi, eksofoliyatif döküntü, stafilkoksik deri infeksiyonu, blefarit görülebilir (8). Ülkemizden yapılan bir çalışmada ise hastalarda alopesi, deri kuruluğu, seboreik dermatit, pürülan konjonktivit, eksofoliyatif döküntü ve perinazal eritem saptanmıştır (9). BE'deki deri bulguları akrodermatitis enteropatika, yağ asidi eksikliği, Kwashiorkor ile karışabilir (4, 8). Biotinidaz eksikliğinde saç şaftında görülen anormalliklere yönelik bilgiler çok azdır. Vakamızda ışık mikroskopik incelemesinde saç köklerinde çatallanma, lokalize düzensiz koyulaşma ve trikoreksis nodoza gibi ilginç bulgular gözlemlendi. Hastalık tespit edildiğinde biotin oral yolla 5-30 mg/gün başlanır ve ömür boyu devam edilir. Kısmi biotin eksikliğinde ise kesin veriler olmamakla beraber 1-10 mg/gün biotin ile hastalığın semptomları baskılabılır (5). Tedavi ile dermatolojik ve nörolojik bulgular hızla gerilerken, duyma ve görme bozuklukları ise tedaviye daha dirençlidir (10). Olgumuzda da saç dökülmesi ve periorifisyal dermatit nedeniyle akrodermatitis enteropatika düşünüldü. Ancak serum çinko düzeyinin normal olması üzerine hikaye derinleştirildi ve hastanın düzensiz biotin kullandığı saptandı.

Sonuç olarak; BE çok nadir görülen bir hastalık olmasına rağmen, erken tanı konulduğunda tedavisi mümkün olan ve ömür boyu biotin kullanılması gereken bir hastalıktır. Deri lezyonları BE'de ipucu olmasa da uyarıcı olması nedeniyle erken tanıda önemlidir. Konvansiyonel tedavilere yanıt vermeyen periorifisyal dermatitli yeni doğanlar BE açısından

değerlendirilmelidir. Ayrıca hastalık, enzim eksikliğinin hafif olduğu olgularda asemptomatik olabileceğinden diğer aile bireyleri de biotinidaz eksikliği yönünden taranmalıdır.

Çıkar Çatışması

Yazarlar herhangi bir çıkar çatışması bildirmemişlerdir.

Kaynaklar

1. Moss J, Lane MD. The biotin dependent enzymes. *Adv Enzymol* 1971;35:321-442.
2. Wolf B. Disorder of biotin metabolism. In: Scriver CR, Beaudet AL, Sly WS, Valle D, editors. *The metabolic and molecular basis of inherited disease*. 8th ed. New York, NY: McGraw-Hill; 2001. p. 3935e62.
3. Wolf B, Heard GS, Weissbecker KA, et al. Biotinidase deficiency: initial clinical features and rapid diagnosis. *Ann Neurol* 1985;18:614-7.
4. Prendiville JS, Manfredi LN. Skin signs of nutritional disorders. *Semin Dermatol* 1992;11: 88-97.
5. Rezvani I, Rosenblatt DS. Valine, leucine, isoleucine, and related organic acidemias. In: Behrman RE, Kliegman RM and Jenson HB (eds). *Nelson Textbook of Pediatrics* (17th ed) Philadelphia: WB Saunders, 2004: 409-18.
6. Baykal T, Huner G, Sarbat G ve ark. Incidence of biotinidase deficiency in Turkish newborns (letter). *Acta Paediatr* 1998;87:1102-3.
7. Hart PS, Hymes J, Wolf B. Biochemical and immunological characterization of serum biotinidase deficiency. *Am J Hum Genet* 1992;50:126-36.
8. Wastell HJ, Bartlet K, Dale G, et al. Biotinidase deficiency: a survey of 10 cases. *Arch Dis Child* 1988;63:1244-9.
9. Doğan M, Bay A, Yılmaz C ve ark. Biotinidaz enzim eksikliği: Üç vaka sunumu. *Tıp Araştırmaları Dergisi* 2005;3:34-7.
10. Chedrawi AK, Ali A, Al Hassnan ZN, et al. Profound biotinidase deficiency in a child with predominantly spinal cord disease. *J Child Neurol* 2008;23:1043-8.