



Ali Balevi,  
Abdulkadir Eren\*,  
Pelin Üstüner,  
Mustafa Özdemir

## Plak Morfeada Düşük Frekanslı Ultrasonografi

### Low Frequency Ultrasonography in Plaque-Type Morphea

#### Öz

**Amaç:** Düşük frekanslı ultrasonografik incelemenin lokalize sklerodermada deri tabakalarını ve dokuların perfüzyon paternlerini belirleyen başarılı bir yardımcı teknik olduğu düşünülmektedir. Histopatolojik olarak morfea tanısı olan olgularda lezyonlu derinin kalınlığı, elastisitesi, ekojenitesi ve vaskülaritesi gibi temel parametrelere bakılarak düşük frekanslı ultrason tekniğinin klinik takipteki rolünün belirlenmesi amaçlanmıştır.

**Yöntemler:** Morfealı 19 olgunun 35 plak lezyonu ile simetrisinde bulunan normal deri alanları ultrason aracıyla ortalama deri kalınlığı, elastisite indeksi, ve elastisite oranı açısından karşılaştırıldı. Deri kalınlığı ile kalınlık skoru, elastisite skoru, elastisite indeksi, ekojenite skoru ve vaskülarite skoru arasındaki ilişkiler tüm doku seviyelerinde araştırıldı.

**Bulgular:** Morfea lezyonlarında normal deriye oranla ortalama dermal deri kalınlığı ve dermal elastisite oranı azalırken, artan deri kalınlığı ile yalnızca dermal vaskülarite artmaktaydı. Hipodermiste normal deri alanlarına oranla morfea plak lezyonlarında yalnızca ortalama deri kalınlığı anlamlı oranda düşük bulundu.

**Sonuç:** Düşük frekanslı ultrason dermis ve hipodermis seviyelerinde morfea plak lezyonlarının klinik takibinde etkili bir yardımcı teknik olarak kullanılabilir.

**Anahtar kelimeler:** Deri, ekojenite, elastisite, elastisite görüntüleme teknikleri, lokalize, skleroderma, ultrason

#### Abstract

**Objective:** Low frequency ultrasonographic examination is thought to be a successful adjuvant technique for determination of skin layers and tissue perfusion patterns in localized scleroderma. We aimed to identify the role of this technique in the clinical follow-up via investigation of basic parameters such as skin thickness, elasticity, echogenicity and vascularity in patients diagnosed with morphea by histopathology.

**Methods:** Thirty-five plaque lesions of nineteen patients with morphea and symmetric, uninvolved cutaneous areas were compared by ultrasound in terms of mean skin thickness, elasticity index and elasticity ratio. The associations between the skin thickness and thickness score, elasticity score and elasticity index, echogenicity score and vascularity score were investigated in all tissue levels.

**Results:** Of the morphea lesions, while the mean dermal skin thickness and dermal elasticity ratio were decreased compared to normal skin, the dermal vascularity was solely increased with an increase of the tissue thickness. Only the mean skin thickness was found to be significantly lower compared to the normal skin areas in the hypodermis of the morphea plaque lesions.

**Conclusion:** Low frequency ultrasound can be used as an effective, adjuvant technique in the clinical follow-up of morphea plaque lesions in the levels of dermis and hypodermis.

**Keywords:** Skin, echogenicity, elasticity, elasticity imaging techniques, localized, scleroderma, ultrasonography

İstanbul Medipol Üniversitesi  
Tıp Fakültesi, Dermatoloji  
Anabilim Dalı, İstanbul, Türkiye

\*İstanbul Medipol Üniversitesi  
Tıp Fakültesi, Radyoloji  
Anabilim Dalı, İstanbul, Türkiye

#### Yazışma Adresi/ Correspondence:

Ali Balevi,  
İstanbul Medipol Üniversitesi, Tıp  
Fakültesi, Dermatoloji Anabilim  
Dalı, İstanbul, Türkiye  
Tel.: +90 545 244 46 42  
E-posta: ali.balevi@gmail.com  
ORCID ID:  
orcid.org/0000-0001-5057-0405

Geliş Tarihi/Submitted: 08.03.2017  
Kabul Tarihi/Accepted: 02.05.2017

©Telif Hakkı 2017 Türk Dermatoloji Derneği

Türk Dermatoloji Dergisi, Galenos  
Yayınevi tarafından basılmıştır.

## Giriş

Morfea kollajen liflerin üretimi ve yıkımındaki dengesizlik sonucunda gelişen deri ve subkütan dokuların idiyopatik fibrozan bir deri hastalığıdır (1). Çocuk ve yetişkinlerde benzer sıklıkta görülen bu hastalığın patogenezi halen netlik kazanmamıştır (1). Morfea klinik olarak yetişkinlerde; plak tip, lineer tip, büllöz tip, derin tip, jeneralize tip ve sıklıkla pediatrik olgularda subkütanöz tip, eozinofilik fasit, morfea profunda ve pansklerotik tip morfea gibi farklı klinik alt tip ya da varyantlar halinde görülmektedir (2). Başlangıç klinik bulgularından bağımsız olarak morfea zamanla statik seyir gösterebileceği gibi ya da progresif deri kalınlaşması ve atrofi ile hızla ilerleyebilmektedir (2).

Hastalığın oldukça nadir görülmesi ve evrensel olarak kabul edilebilir hastalık şiddet ölçüm skalaları ve algoritmalarındaki değişkenlik nedeniyle kanıta dayalı tedavi seçenekleri oldukça sınırlı ve tedavisi güçtür (1,2). Bugüne kadar literatürde bildirilmiş morfea şiddet ölçüm skorlamaları; deri skorlaması, bilgisayarlı yüzey ve alan ölçümü, durometre, kutometre, termografi, lazer Doppler akım metre, ultrasonografi (USG) ve manyetik rezonans değerlendirmeleri içermektedir (1). Morfea araştırmalarında kullanılan bu şiddet skorlamalarının yöntem, metod ve ölçümlerindeki subjektif farklılıklar nedeniyle klinik çalışmaları birbiriyle karşılaştırmak oldukça zordur (1,3). Morfea aktivitesinin değerlendirilmesi, tedavi seçenekleri ve yanıtın değerlendirilmesi ile ilgili olarak randomize kontrollü çalışmalar sınırlıdır.

Ancak bugüne kadar morfea lezyonlarında dermis, hipodermis ve derin doku seviyelerinde 10-15 MHz USG kantitatif ölçümleri ile lezyon karakterleri (inflamatuvar, sklerotik ya da atrofik) ve klinik hastalık şiddetinin ilişkisini değerlendiren herhangi bir klinik bir çalışma bulunmamaktadır.

Bu nedenle, biz de bu çalışmada morfea lezyonlarının klinik takibinde düşük frekanslı USG tekniklerinin rolünü araştırmak için histopatolojik olarak morfea tanısı almış olan olgularda lezyonlu deri kalınlığı, elastisitesi, ekojenitesi ve vaskülaritesi gibi temel parametreleri kullanarak USG tekniği ile morfea hastalık aktivitesi, klinik tipleri, klinik değerlendirmeler arasındaki korelasyonun incelenmesini amaçladık (4,5).

## Yöntemler

Prospektif, çift kör, randomize kontrollü bu çalışmaya Ocak 2015-Ocak 2016 tarihleri arasında kliniğimize başvuran yaşları 18-60 arasında değişen primer kutanöz morfeası olan (kollajen bağ dokusu hastalıklarına sekonder olmayan) 19 hasta alındı. Histopatolojik olarak tanısı doğrulanmış 35 morfea lezyonu ultrasonografik olarak değerlendirildi. Son 3 ay ya da daha öncesinde lokalize skleroderma (morfea) tanısı almış olan ve son 6 aydır topikal steroid dahil herhangi bir topikal ya da sistemik tedavi altında olmayan, sklerozan ya da otoimmün başka bir sistemik hastalığı ya da ilaç kullanımı olmayan hastalar çalışmaya dahil edildi. Genital bölgeye lokalize lezyonlar, deri dışı sistemik tutulumu olan hastalar ve gebeliği olan hastalar çalışma dışı bırakıldı. Çalışmamız öncesinde İstanbul Medipol Üniversitesi'nden etik ve araştırma kurulu onayı alındı (Protokol no: 66291034-604.01.01-E2043). Lezyonların morfea şiddet değerlendirmesinde ve lezyonların evrelemesinde mLoSSI

ve LoSDI skorlamaları kullanıldı. Her hastada yaşı, hastalık süresi, değerlendirilen standart lezyon lokalizasyonu, lezyon sayısı, morfea klinik tipi (lokalize plak, lineer, büllöz, subkütan, pansklerotik, mikst, jeneralize tip), daha önce alınan tedavileri, hastalık aktivitesi ya da lezyon karakteri (inflamatuvar, ya da stabil (sklerotik, atrofik), mLoSSI, ve LoSDI değerlendirme ölçümleri bağımsız tek bir dermatolog tarafından değerlendirildi (A.B.). mLoSSI'ya göre ise 18 farklı anatomik bölgede yüzey alanı hariç eritem, kalınlık ve yeni lezyon varlığı parametrelerinin herbiri (0-3) olmak üzere skorlandı (5). Buna göre yeni lezyon çıkışı; (0-3), eritem (0; yok, 1; pembe, 2; kırmızı, 3; koyu kırmızı ya da viyolese) ve deri kalınlığı (0; yok, 1; hafif, 2; orta, 3; çok) puanlandı (5). Ayrıca, LoSDI'ya göre dermal atrofi (0; yok, 1; parlak, 2; görülebilen damar yapısı, 3; belirgin damarlanma), subkütan atrofi (0; yok, 1; düz, 2; konkav, 3; belirgin atrofi) ve dispigmentasyon (0; yok, 1; hafif, 2; orta, 3; belirgin) skorlandı (5).

Çalışmamızda derin dokuları da net olarak gözlemlemek amacıyla değerlendirme LogiqE9USG cihazı ile (GE Healthcare, Milwaukee, WI, USA), düşük frekanslı yüksek çözünürlüklü, 6-15 MHz lineer prob kullanılarak yapıldı. Ultrasonografik değerlendirme hastaların klinik değerlendirme verilerini bilmeyen tek bir radyolog tarafından yapıldı (A.E.). Lezyon lokalizasyonuna göre aksiyal görüntüler elde edilerek, dermis, hipodermis ve derin dokular USG, Doppler USG ile ve elastografik olarak değerlendirildi. Her hastada sabit tek bir morfea plak lezyonu ve periferindeki lezyonsuz sabit bir bölge kontrol alanı olarak dermatolog tarafından belirlendi ve cerrahi kalemle ultrasonografik inceleme öncesi işaretlendi. Tek taraflı lezyonlarda etkilenmemiş simetrik tarafı ile karşılaştırma yapıldı. Elastografik incelemede doku üzerine homojen basınç uygulanabilmesi amacıyla simetrik kontrol alanı olmayan morfea lezyonlarında kontrol alanının seçiminde hemen lezyon sınırından perilezyonel normal deri temel alındı. Normal ve patolojik dokular karşılaştırma amacıyla tek bir görüntü içerisinde dual imaj ile değerlendirildi. USG probu deriye dik olarak yerleştirildi. Kompresyondan kaynaklanabilecek ölçüm hatalarını engellemek için kalın bir jel tabakası kullanıldı. Deriye uygulanan hafif bir kompresyon ile elastografik değerlendirme yapıldı. Uygulanan kompresyonun yeterliliği cihazdaki kontrol panelinden kontrol edildi. Elastografik değerlendirmede lezyon komşuluğundaki normal dokular ile plak olan lokalizasyondaki dokularında yine dermis, hipodermis ve derin dokulardaki elastisite indeksleri ve oranları alındı. Elastisite indeksleri ve oranları alınırken standart region of interest değerleri alındı. Gri skala incelemede ekojenite farklılıkları, doku kalınlıkları, standart renkli doppler incelemede de vaskülarite farklılıkları değerlendirildi.

Belirlenmiş olan her bir lezyonal deri alanında ve kontrol alanında dermiste, hipodermiste ve subkütan derin dokularda ayrı ayrı olacak şekilde ortalama deri kalınlığı (mm), elastisite oranı, elastisite indeksi karşılaştırıldı. Ortalama kalınlık skorları, ekojenite skorları ve vaskülarite skorları da yalnızca morfea plaklarında ortalama  $\pm$  standart sapma değerleri olmak üzere kaydedildi. Buna ek olarak, morfea plak lezyonlarında deri kalınlığı ile kalınlık skoru, elastisite indeksi, elastisite oranı, ekojenite skoru ve vaskülarite skoru arasındaki ilişkiler dermis, hipodermis ve subkütan dokularda

ayrı ayrı incelendi. Kontrol alanında ise deri kalınlığı ile yalnızca elastisite indeksi ve elastisite oranları arasındaki ilişki incelendi.

Dermis, hipodermis ve derin dokularda deri kalınlıkları, ekojeniteleri, vaskülariteleri, lezyonların normal olan simetrik bölgeleri ile karşılaştırıldı. Bu karşılaştırmada standartizasyon amacıyla lokalize skleroderma klinik ve USG çalışma grubu (LOCUS) ölçüm skorlama sistemi kullanıldı (5).

## Bulgular

Çalışmaya katılan yaşları 18-60 arasında değişen 19 olgunun 16'sı (%84,2) kadın, 3'ü (%15,78) erkek idi. Olguların hastalık süresi 6 ay ile 10 yıl ( $3,02 \pm 0,4$ ) arasında değişmekteydi. Baş-boyun yerleşimi; 3 hastada, üst ekstremitelerde; 5 hastada, gövde; 12 hastada, alt ekstremitelerde; 5 hastada kaydedildi. Altı olguda 1 adet morfea lezyonu, 7 olguda 2 adet morfea lezyonu, 3 olguda 3 adet morfea lezyonu, 1 olguda 4 adet morfea lezyonu, ve birer olguda 8 ve 15 adet morfea lezyonu mevcut idi. Hastaların 16'sında (%84,2) lokalize plak tip, 1'inde (%5,26) pansklerotik tip, 1'inde (%5,26) jeneralize tip, 1'inde (%5,26) subkütan tip morfea lezyonları saptandı. Olguların 5'i (%26,31) daha önce tedavi almamış idi. Sekiz olgu; yalnızca topikal steroid, 1 olgu; topikal takrolimus, 4 olgu; sistemik steroid, 1 olgu; metoteksat, 1 olgu intralezyonel steroid, 1 olgu kolşisin ve hidroksiklorokin, 3 olgu; fototerapi tedavileri almış idi. Morfea lezyonları hastaların 4'ünde (%21,05) inflamatuvar, 3'ünde (%15,78)

sklerotik ve 12'sinde (%63,15) atrofik karakterde idi. Olguların mLoSSI ve LoSDI skorları ortalaması sırasıyla; 0,57 (0-6) ve 5,73 (2-14) idi.

## Dermis Bölgesinde Sonuçlar

Morfea plaklarının dermis kalınlığı ortalama;  $1,64 \pm 0,82$  mm iken, kontrol alanlarının ortalama dermis kalınlığı  $2,14 \pm 0,92$  mm idi (Resim 1). Olguların morfea plaklarının dermis kalınlık ölçümleri, normal taraftan istatistiksel olarak anlamlı oranda düşük bulundu ( $p=0,001$ ;  $p<0,01$ ). Morfea plaklarının dermisde elastisite oranları ( $0,78 \pm 0,39$ ) normal taraftan ( $1,14 \pm 0,71$ ) istatistiksel olarak anlamlı oranda düşük bulundu ( $p=0,004$ ;  $p<0,01$ ) (Tablo 1). Ancak iki grup arasında dermisde elastisite indeksi benzer bulundu (Resim 2). Morfea lezyonlarının dermal plak kalınlığı ile elastisite indeksi, elastisite oranı ve ekojenite skoru arasında istatistiksel olarak anlamlı bir ilişki saptanmadı ( $p>0,05$ ) (Tablo 2). Morfea plaklarının dermis kalınlığı ile vaskülarite skoru arasında pozitif yönlü (vaskülarite arttıkça, plak kalınlığı da artan) %34,6 düzeyinde istatistiksel olarak anlamlı bir ilişki saptandı ( $r=0,346$ ;  $p=0,042$ ;  $p<0,05$ ) (Resim 3). Kontrol alanında dermal kalınlık ile elastisite indeksi ve elastisite oranı arasında istatistiksel olarak anlamlı bir ilişki saptanmadı ( $p>0,05$ ).

## Hipodermis Bölgesinde Sonuçlar

Hipodermis değerlendirmesinde 4 lezyon lokalizasyonlarına göre değerlendirilemediği için ölçüm alınamamıştır ve ölçümler 30 plak üzerinde yapıldı. Morfea plaklarının hipodermis kalınlığı ortalama;  $8,06 \pm 7,29$  mm iken, kontrol

**Tablo 1. Dermis bölgesine ilişkin değerlendirmeler**

Dermis		n	Minimum-maksimum (Medyan)	Ortalama $\pm$ standart sapma	p
Kalınlık plak (mm)	Patolojik	35	0,6-3,6 (1,4)	$1,64 \pm 0,82$	0,001**
	Normal	35	0,9-4,5 (2)	$2,14 \pm 0,92$	
Elastisite indeksi	Patolojik	35	0,1-6 (1,7)	$2,25 \pm 1,68$	0,071
	Normal	35	0,3-6 (2,3)	$2,64 \pm 1,47$	
Elastisite oran	Patolojik	35	0,1-1,8 (0,9)	$0,78 \pm 0,39$	0,004**
	Normal	35	0,1-3,7 (1)	$1,14 \pm 0,71$	
Kalınlık skor	Patolojik	35	-1-1 (1)	$0,83 \pm 0,57$	
Ekojenite skor	Patolojik	35	-1-2 (1)	$0,46 \pm 0,70$	
Vaskülarite skor	Patolojik	35	-1-2 (0)	$0,06 \pm 0,42$	

Wilcoxon signed ranks test, \*\* $p<0,01$

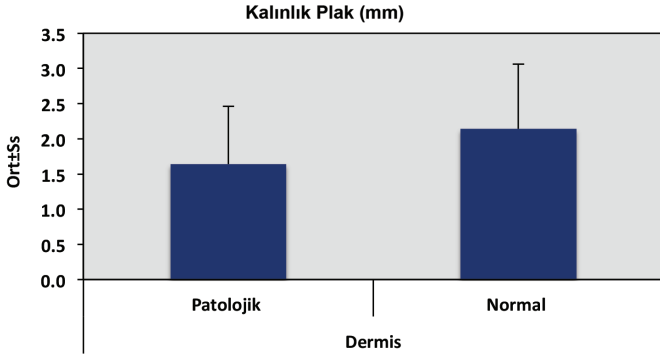
**Tablo 2. Morfea plaklarının dermis plak kalınlığına ilişkin değerlendirmeler**

n=35	Dermis morfea lezyonu	
	Plak kalınlık (mm)	
	r	p
Elastisite indeksi	0,249	0,148
Elastisite oran	0,132	0,450
Kalınlık skor	-0,325	0,057
Ekojenite skor	-0,158	0,364
Vaskülarite skor	0,346	0,042*

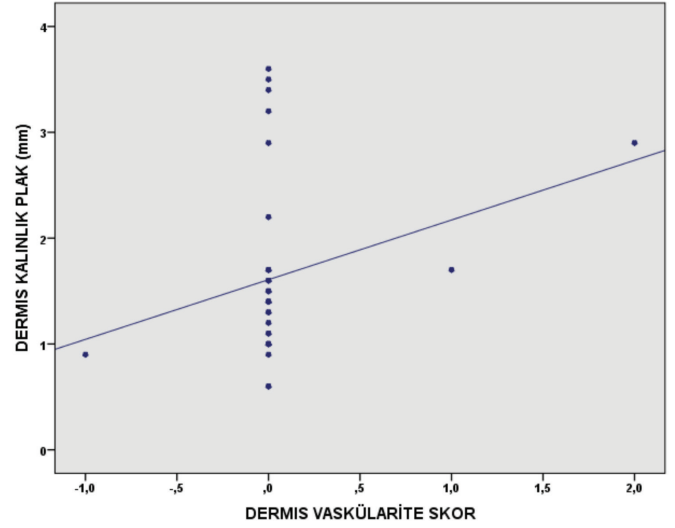
r: Spearman's korelasyon katsayısı, \* $p<0,05$

alanlarının ortalama hipodermis kalınlığı  $9,54 \pm 7,68$  mm idi (Resim 4). Olguların morfea plaklarının hipodermis kalınlık ölçümleri, normal taraftan istatistiksel olarak anlamlı oranda düşük bulundu ( $p=0,001$ ;  $p<0,01$ ). Morfea lezyonlarının ve kontrol alanlarının hipodermisde elastisite indeksi ve elastisite oranları arasında istatistiksel olarak anlamlı bir farklılık görülmedi ( $p>0,05$ ) (Tablo 3). Morfea plaklarının hipodermis kalınlığı ile elastisite indeksi arasında negatif yönlü (elastisite indeksi arttıkça, plak kalınlığı azalan) %39,2 düzeyinde istatistiksel olarak anlamlı bir ilişki saptandı ( $r=-$

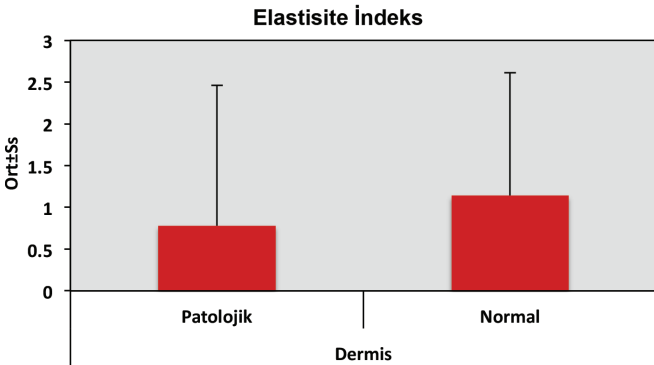
$0,392$ ;  $p=0,032$ ;  $p<0,05$ ) (Tablo 4, Resim 5). Morfea plaklarının hipodermis kalınlığı ile kalınlık skoru arasında negatif yönlü (kalınlık skoru arttıkça, plak kalınlığı azalan) %47,6



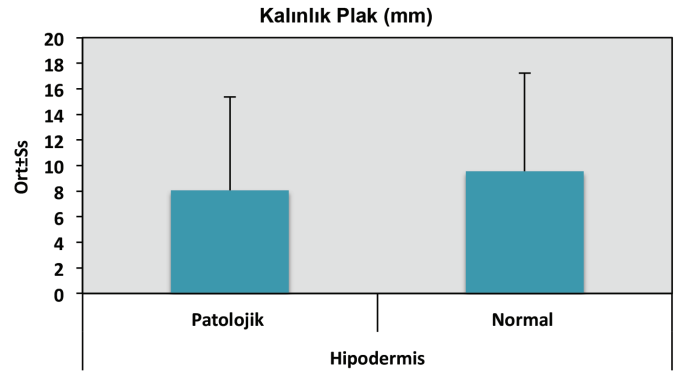
Resim 1. Morfea plaklarında ve normal deri alanlarında ortalama dermis kalınlığının karşılaştırması



Resim 3. Morfea plaklarında dermis kalınlığı ile dermis vaskülarite skoru arasındaki pozitif yönlü istatistiksel anlamlı ilişki



Resim 2. Morfea plaklarında ve normal deri alanlarında ortalama dermis elastisite indeksinin karşılaştırması



Resim 4. Morfea plaklarında ve normal deri alanlarında ortalama hipodermis kalınlığının karşılaştırması

Tablo 3. Hipodermis bölgesine ilişkin değerlendirmeler

Hipodermis		n	Minimum-maksimum (Medyan)	Ortalama $\pm$ standart sapma	p
Kalınlık plak (mm)	Patolojik	34	1,5-29,3 (5,45)	$8,06 \pm 7,29$	0,001**
	Normal	34	2,4-30,8 (7,1)	$9,54 \pm 7,68$	
Elastisite indeksi	Patolojik	30	0,3-5,9 (1,55)	$2,26 \pm 1,78$	0,927
	Normal	30	0,3-6 (1,45)	$2,21 \pm 1,67$	
Elastisite oran	Patolojik	30	0,1-7,3 (1)	$1,47 \pm 1,78$	0,690
	Normal	30	0,1-4,8 (1)	$1,30 \pm 1,04$	
Kalınlık skoru	Patolojik	34	-1-2 (1)	$1,06 \pm 1,01$	
Ekojenite skoru	Patolojik	34	-1-3 (0)	$0,32 \pm 0,77$	
Vaskülarite skoru	Patolojik	34	-1-3 (0,5)	$0,59 \pm 1,08$	

Wilcoxon signed ranks test, \*\* $p<0,01$

düzeyinde istatistiksel olarak anlamlı bir ilişki saptandı ( $r=0,476$ ;  $p=0,004$ ;  $p<0,01$ ) (Tablo 4, Resim 6). Kontrol alanında hipodermis plak kalınlığı ile elastisite indeksi ve elastisite oranı arasında istatistiksel olarak anlamlı bir ilişki saptanmadı ( $p>0,05$ ).

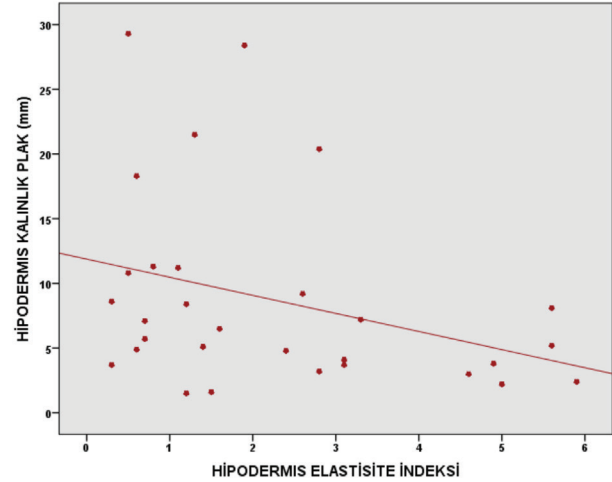
### Derin Subkütan Dokular

Derin dokuların görüntülenmesi sırasında USG cihazından kaynaklanan (düşük rezolüsyon) tanısal bazı zorluklar nedeniyle yalnızca 14 plak incelemeye alındı. Morfea plaklarının derin dokularının ortalama kalınlığı  $10,24\pm 4,55$  mm iken, kontrol alanlarının ortalama kalınlığı  $9,81\pm 4,42$  mm idi (Tablo 5). Olguların morfea plaklarının derin subkütan dokularının kalınlık ölçümleri, elastisite indeksi ve elastisite oranları istatistiksel olarak benzer bulundu ( $p>0,05$ ). Derin dokuda morfea plak kalınlığı ile elastisite indeksi, elastisite oranı, kalınlık skoru, ekojenite skoru ve vaskülarite skoru arasında istatistiksel olarak anlamlı bir ilişki saptanmadı ( $p>0,05$ ). Derin dokuda normal tarafta plak kalınlığı ile elastisite indeksi ve elastisite oranı arasında da istatistiksel olarak anlamlı bir ilişki saptanmadı (Tablo 6).

### İstatistiksel Analiz

İstatistiksel analizler için NCSS (Number Cruncher Statistical System) 2007 (Kaysville, Utah, ABD) programı kullanıldı. Çalışma verileri değerlendirilirken tanımlayıcı istatistiksel metodların (ortalama, standart sapma, medyan, frekans, oran, minimum, maksimum) yanı sıra

normal dağılım göstermeyen nicel verilerin patolojik ve normal taraf değerlendirmelerinde Wilcoxon signed ranks test kullanıldı. Parametreler arası ilişkilerin değerlendirilmesinde ise Spearman's korelasyon analizi kullanıldı. Anlamlılık  $p<0,01$  ve  $p<0,05$  düzeylerinde değerlendirildi.



**Resim 5. Morfea plaklarında hipodermis kalınlığı ile hipodermis elastisite skoru arasındaki negatif yönlü istatistiksel anlamlı ilişki**

**Tablo 4. Morfea plaklarının hipodermis plak kalınlığına ilişkin değerlendirmeler**

	n	Hipodermis morfea lezyonu	
		r	p
Elastisite indeks	30	-0,392	0,032*
Elastisite oran	30	0,046	0,810
Kalınlık skor	34	-0,476	0,004**
Ekojenite skor	34	-0,313	0,072
Vaskülarite skor	34	0,329	0,058

r: Spearman's korelasyon katsayısı, \* $p<0,05$ , \*\* $p<0,01$

**Tablo 5. Derin dokulara ilişkin değerlendirmeler**

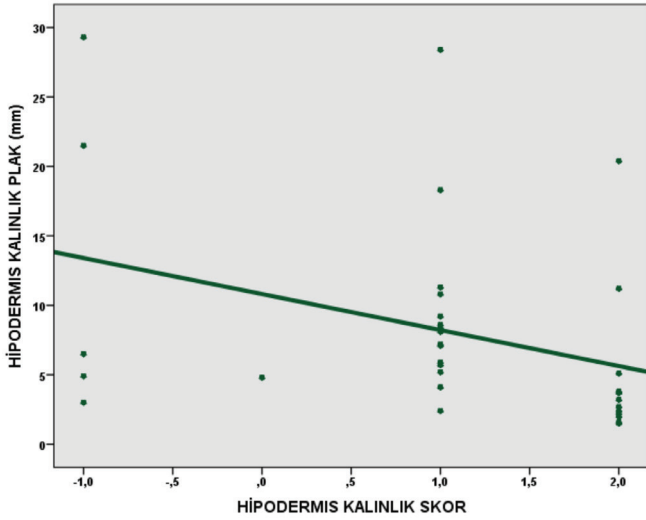
Derin dokular		n	Minimum-maksimum (Medyan)	Ortalama $\pm$ standart sapma	p
Kalınlık plak (mm)	Patolojik	14	5,8-21,5 (8,5)	$10,24\pm 4,55$	0,563
	Normal	14	5,4-21,4 (8,45)	$9,81\pm 4,42$	
Elastisite indeks	Patolojik	14	0,7-6 (2,65)	$3,19\pm 1,74$	0,470
	Normal	14	0,7-4,9 (2,7)	$2,47\pm 1,35$	
Elastisite oran	Patolojik	14	0,7-7,8 (1)	$1,74\pm 1,95$	0,074
	Normal	14	0-1,9 (1)	$0,86\pm 0,50$	
Kalınlık skor	Patolojik	14	-1-1 (0)	$0,07\pm 0,92$	
Ekojenite skor	Patolojik	14	-1-1 (0)	$0,21\pm 0,58$	
Vaskülarite skor	Patolojik	14	-1-2 (0)	$0,64\pm 1,01$	

Wilcoxon signed ranks test



## Tartışma

Ultrason deri ve subkütan doku tabakalarını tanımlamaya yardımcı olmakla beraber sistemik skleroz ve lokalize skleroderma gibi fibrozan hastalıkların arařtırmalarında, ve dermis kalınlığı incelemelerinde yüksek sensitiviteye sahip olduđu bilinmektedir (6-12). Dört bin üç yüz otuz sekiz morfea deri lezyonu ve 130 sađlıklı kontrol hastasını kapsayan retrospektif bir çalıřmada lezyonların %73'ünde mevcut tanısal dođruluk oranınının 14-15 MHz yüksek rezolüsyonlu USG kullanımı ile %97'ye yükseldiđi saptanmıřtır (6). Aynı çalıřmada lokalize sklerodermada USG incelemenin duyarlılıđı %99, spesifitesi ise %100 olarak bildirilmiřtir (6). Son olarak 6 morfealı çocuk olguda USG'nin lezyon takibindeki faydaları öne sürölmüřtür (13). Tedaviye yanıtın takibinde kullanılabileceđi gibi dermatolojik lezyonlarda preoperatif dönemde lezyon yayılımı, bileřimi, doku perfüzyonu ve ekstrelezyonel matriks dokunun özellikleri ile ilgili veriler sađlamaktadır. Klinik olarak saptanabilen lezyon büyüklüđünün yanısıra, subkütan yađ dokunun dejenerasyonu ya da kalınlığı gibi lezyon büyüklüđüne etki eden ya da klinik olarak saptanamayan doku kalınlığı gibi



**Resim 6. Morfea plaklarında hipodermis kalınlığı ile hipodermis kalınlık skoru arasındaki negatif yönlü istatistiksel anlamlı iliřki**

**Tablo 6. Morfea plak derin dokuların plak kalınlığına iliřkin deđerlendirmeler**

n=14	Derin doku morfea lezyonu	
	Plak kalınlık (mm)	
	r	P
Elastisite indeks	0,068	0,817
Elastisite oran	0,253	0,384
Kalınlık skor	-0,144	0,697
Ekojenite skor	0,206	0,481
Vaskölarite skor	0,079	0,789

r: Spearman's korelasyon katsayısı

parametreleri gösterme avantajlarından ötürü ultrasonografik inceleme çođu zaman klinik incelemeden üstündür (6).

Elastografi geleneksel B-Mod görüntöleme ile doku elastisitesi ve sertliđinin renkli grafik temsilinden ibaret yeni bir yardımcı gerçek zamanlı USG görüntöleme tekniđidir (14). Elastografi USG probunun yarattığı eksternal güç uygulaması altında dokunun distorsiyon derecesini ölçerek tahmini doku sertliđini veren yeni bir dinamik USG yöntemidir. USG elastografi bugüne kadar ađırlıklı olarak tiroid nodöllerinin ayırımında, karaciđer sirozunun ve subkütan apselerin tanımlanmasında kullanılmaktadır (15,16).

Literatürde lokalize morfealı olgularda klinik inceleme (doku elastisitesi), mRSS, histopatolojik veriler ve düşük frekanslı ultrasonografik incelemenin korelasyonunu arařtıran bir yayında klinik olarak inflamatuvar olan lezyonlar kontrol lezyonlar ile benzer; izoekoik, sklerotik karakterdeki morfea lezyonları; hiperekoik ve atrofik olanlar ise; hipoekoik olarak saptanmıřtır (7). Bu çalıřmada morfea lezyonlarında aktif dönemde dokuda incelme, hiperemi, artmış ekojenite ve subkütan yađ ve kas doku kaybı gibi bulgular göröldüđu rapor edilmiřtir. Aktif morfea lezyonları klinik olarak sıklıkla sıcak, eritemli ve/ya da violese oldukları gibi, patolojik olarak da neovaskölarizasyon göstermektedirler (7). Aktif morfea lezyonlarında inaktif morfea lezyonlarına oranla artmış yüzey ısı ve artmış kan akımı göröldüđu daha önce termografi ve lazer dopler akimetri çalıřmalarında saptanmıřtır (17,18). Morfeanın erken ödemli fazında hipoekojenite ile uyumlu doku patern deđiřimleri de gözlenebilmektedir (12). Lezyon aktivitesini yansıtan en dođru ultrasonografik bulgularının artmış subkütanöz doku ekojenitesi ve artmış kutanöz kan akımı olduđu sonucuna varılmıřtır (12). Tedaviye yanıt alınan olgularda ve 3 stabil olguda hiperekojenite ve hiperemi bulgularının gerilediđu ya da olmadıđu görölmüřtür (11). Bu nedenle, morfealı olguların klinik takibinde özellikle doku ekojenitesinin izlenmesinin daha faydalı olacađı sonucuna varılmıřtır. Ancak, subkütan doku kaybı morfealı aktif ve stabil hemen hemen tüm olgularda saptanmıřtır. Diđer bir çalıřmada ise; 14 plak morfea hastasınının 16 lezyonunda ultrasonografik olarak hiperkojenite ile dermatolojik incelemedeki orta ya da řiddetli dereceli skleroz arasında anlamlı oranda iliřki olduđu bulunmuř olsa da ultrasonografik olarak ölçölen sklerozun derinliđi ile histopatolojik analizler arasında anlamlı iliřki saptanmamıřtır (7). Aynı çalıřmada mRSS, ekojenite ve ultrasonografik dermal kalınlık arasında bir iliřki olmayıřı, mRSS'nin klinisyenin deriyi germe tekniđine dayalı olduđundan yetersiz ve subjektif olduđu sonucunu da dođurmaktadır (7). USG'nin morfea aktivitesinin deđerlendirmesinde klinik bulgular ya da laboratuvar incelemelerden daha duyarlı olduđu düşünölmektedir (11). Doku ekojenite paterninin normale dönmelerinin klinik iyileřmeyle iliřkili olduđu görölmüřtür. Öte yandan deri biyopsilerinin invaziv oluřu ve çođu zaman sklerozu yansıtacak yeterli derinlikte olmaması nedeniyle morfea takibinde pratikte kullanımı zordur. Ayrıca, morfeada tutulum derinliđi tekdüze olmayabileceđi için tüm doku katmanlarının incelenmesi önem tařımaktadır (11). Vaskölarite ve ekojenite parametrelerinin morfea aktivitesini belirlemede en sensitif ve spesifik parametreler olduđu daha önceden rapor edilmiř ise de çalıřmamızda deri kalınlığı ve elastisitede normal deriye oranla farklılıklar saptanmıřtır (12). Günümüzde 14-MHz (düşük frekanslı) USG tekniđi dokuda

40 mm kadar penetrasyon sağlaması nedeniyle dermisin de ötesinde tutulum derinliğini saptamakta oldukça kullanışlı ve non-invaziv bir teknik olması dolayısıyla yalnızca 7-8 mm penetrasyon derinliğine sahip 20-MHz USG'ye bazı üstünlükler taşımaktadır (7). Sekiz-15-MHz USG ile sağlanan 60 mm'lik penetrasyon derinliği ile ise tüm hipodermis, kas, fasiya ve kemik dokuları da görüntülenebilmektedir (19).

Önceki çalışmalarda karaciğer ve tiroid gibi birçok dokuda uygulanan elastografik değerlendirme deri lezyonlarında da birkaç çalışmada uygulanmıştır (14,16). Önceki çalışmalarda kalitatif değerler elde edilmiş olup incelenen dokulardaki gerginlik, yumuşak dokular kırmızı, sert dokular mavi olacak şekilde renk haritaları çıkarılarak değerlendirilmiştir (14,16). Biz ilk defa germe elastografi ile lezyon ve karşılaştırılan normal dokulardaki elastisite indekslerini ve elastisite oranlarını semi-kantitatif olarak değerlendirdik. Bizim çalışmamızda da dermiste elastisite oranı beklendiği üzere anlamlı oranda normal dokuya göre azalmış olarak bulundu. Değerlendirilen hastaların lezyon lokalizasyonlarına göre bazılarında hipodermis ve derin dokularda değerlendirme yapılamadı.

Bizim çalışmamızın literatürdeki diğer benzer USG'nin morfeada kullanımına ilişkin çalışmalardan üstünlüğü lezyon kalınlığı, elastisitesi, vaskülaritesi gibi birçok parametrenin yalnızca morfea plaklarında dermiste değil, hipodermis ve derin dokularda da araştırılmış olması idi. Her ne kadar Dopler USG'nin romatoid artritte hastalık aktivitesini belirlemede ve gelecek olası alevlenmeleri tahmin etmede kullanımının çok faydalı olduğu kanıtlanmış olsa da, lokalize sklerodermada bir ekipman olarak kullanımı halen daha erken aşamalarda (9,20). Biz bu çalışma ile aynı zamanda doku kalınlığı ile kalınlık skoru, elastisite indeksi, elastisite oranı, ekojenite skoru ve vaskülarite skoru arasındaki olası bir ilişkinin varlığını da araştırmış olduk. Önceki çalışmalara benzer şekilde morfea plaklarında normal dokuya oranla dermis ve hipodermis kalınlığında belirgin azalmanın yanısıra, dermiste elastisite oranında düşüş görülmesi beklenen bir durumdu (7,11,12). Dermiste deri kalınlığı arttıkça aktif dönemde görmeyi beklediğimiz vaskülarite skorundaki artış çalışmamızdaki lezyonların büyük bir çoğunluğunun tedavi altında olmayan aktif dönemdeki morfea lezyonları olmasına bağlanabilir. Ancak morfea plakları ile normal doku arasında hipodermiste kalınlık dışında elastisite ölçümlerinde fark bulunmamıştır. Derin dokularda kalınlık, ekojenite ya da elastisitede hiçbir fark görülmeişinin çalışmamızda kullanmış olduğumuz USG'nin yetersiz penetrasyon çözünürlüğüne ve bu nedenle ölçülen bu parametrelerde USG'nin derin dokularda nispeten daha düşük duyarlılığa sahip olmasına bağlı olduğunu düşünmekteyiz. Ayrıca morfeanın tüm evrelerinde görülmesi beklenen subkütan doku kaybının da bu sonuçlarda rolü olabilir. Atrofik lezyon karakteri olan olgular (%63,15) inflamatuvar ve sklerotik lezyonlu olgulara oranla daha fazla olsa da çalışmamızda ekojenite skorunda her üç değerlendirme bölgesinde de anlamlı bir fark görülmemiş olması oldukça dikkat çekici idi. Görüntülemenin yalnızca tedavi altında olmayan hasta grubunda yapılmış olmasının çalışmamızın limitasyonlarından biri olduğunu düşünmekteyiz. Morfea lezyonlarının LOCUS skorlamasına göre tespit edilen dermal deri kalınlığındaki azalma olguların büyük bir çoğunluğunda görülen atrofik lezyon karakteri ile de

uyumlu idi. Hasta yaşı, cinsiyeti, lezyon süresi, lokalizasyonu, lezyon karakteri (inflamatuvar, atrofik ya da sklerotik) ile ultrasonografik sonuçların korelasyonunun ileri çalışmalarda araştırılması çok önemlidir. Ayrıca, her üç deri tabakasında da lezyonlu ve lezyonsuz deri alanlarının ekojenite ve vaskülarite skorlarının karşılaştırılması gerektiğini düşünmekteyiz.

Her ne kadar olgu serileri halinde lokalize sklerodermada Dopler USG'nin kullanımına ilişkin sınırlı veriler olsa da değerlendirmelerin daha objektif olabilmesi ve morfeanın takip ve tedavisini konu alan araştırmalarda kullanılabilmesi için kalınlık skoru, ekojenite skoru elastisite indeksi, elastisite skoru ya da vaskülarite skoru gibi radyolojik parametrelerin temel alınarak yapılan ölçümlerin daha değerli olduğu kanısındayız.

## Sonuç

Doppler USG ve elastografi klinik ve histopatolojik incelemelere ek olarak morfealı hastaların klinik takibinde gereksiz biyopsi işlemlerini azaltarak anatomik ve doku hemodinamiğine ilişkin veriler sağlamaktadır. Morfea lezyonlarında dermiste normal deriye oranla deri kalınlığı ve elastisite oranı azalırken, artan doku kalınlığı ile yalnızca dermiste vaskülarite (hiperemi) artmaktadır. Morfea lezyonlarında hipodermiste normal deriye oranla yalnızca deri kalınlığı azalmaktadır. Morfea plak lezyonlarının derin dokularda ultrasonografik inceleme sonuçları penetrasyon derinliği yetersiz olabileceği için daha az duyarlı bir yöntem olabilir. Ekojenite skoru doku kalınlığından bağımsız bir parametredir.

Doppler USG ve elastografinin lokalize sklerodermada romatoid artirittekinе benzer rutin ve yaygın kullanımı öncesinde daha ileri geniş kapsamlı, multidisipliner, kontrollü, randomize klinik çalışmalara ihtiyaç vardır.

## Etik

**Etik Kurul Onayı:** İstanbul Medipol Üniversitesi'nden etik ve araştırma kurulu onayı alındı (Protokol no: 66291034-604.01.01-E2043).

**Hasta Onayı:** Çalışmamıza dahil edilen tüm hastalardan bilgilendirilmiş onam formu alınmıştır.

**Hakem Değerlendirmesi:** Editörler kurulu tarafından değerlendirilmiştir.

## Yazarlık Katkıları

Medikal Uygulama: A.B., A.E., Konsept: M.Ö., A.B., A.E., Dizayn: P.Ü., M. Ö., A.B., Veri Toplama veya İşleme: P.Ü., Analiz veya Yorumlama: A.B., A.E., Literatür Arama: P.Ü., Yazan: A.B., P.Ü., A.E.

**Çıkar Çatışması:** Yazarlar bu makale ile ilgili olarak herhangi bir çıkar çatışması bildirmemiştir.

**Finansal Destek:** Çalışmamız için hiçbir kurum ya da kişiden finansal destek alınmamıştır.

## Kaynaklar

1. Fett N, Werth VP. Update on morphea: part II. Outcome measures and treatment. J Am Acad Dermatol 2011;64:231-42.
2. Fett N, Werth VP. Update on morphea: part I. Epidemiology, clinical presentation, and pathogenesis. J Am Acad Dermatol 2011;64:217-28.
3. Bielsa Marsol I. Update on the classification and treatment of localized scleroderma. Actas Dermosifiliogr 2013;104:654-66.

4. Arkachaisri T, Vilaiyuk S, Li S, et al. The localized scleroderma skin severity index and physician global assessment of disease activity: a work in progress toward development of localized scleroderma outcome measures. *J Rheumatol* 2009;36:2819-29.
5. Arkachaisri T, Vilaiyuk S, Torok KS, et al. Development and initial validation of the localized scleroderma skin damage index and physician global assessment of disease damage: a proof-of-concept study. *Rheumatology (Oxford)* 2010;49:373-81.
6. Wortsman X, Wortsman J. Clinical usefulness of variable-frequency ultrasound in localized lesions of the skin. *J Am Acad Dermatol* 2010;62:247-56.
7. Nezafati KA, Cayce RL, Susa JS, et al. 14-MHz ultrasonography as an outcome measure in morphea (localized scleroderma). *Arch Dermatol* 2011;147:1112-5.
8. Porta F, Kaloudi O, Garzitto A, et al. High frequency ultrasound can detect improvement of lesions in juvenile localized scleroderma. *Mod Rheumatol* 2014;24:869-73.
9. Li SC, Liebling MS. The use of Doppler ultrasound to evaluate lesions of localized scleroderma. *Curr Rheumatol Rep* 2009;11:205-11.
10. Bendeck SE, Jacobe HT. Ultrasound as an outcome measure to assess disease activity in disorders of skin thickening: an example of the use of radiologic techniques to assess skin disease. *Dermatol Ther* 2007;20:86-92.
11. Li SC, Liebling MS, Haines KA. Ultrasonography is a sensitive tool for monitoring localized scleroderma. *Rheumatology (Oxford)* 2007;46:1316-9.
12. Wortsman X, Wortsman J, Sazunic I, et al. Activity assessment in morphea using color Doppler ultrasound. *J Am Acad Dermatol* 2011;65:942-8.
13. Iagnocco A, Kaloudi O, Perella C, et al. Ultrasound elastography assessment of skin involvement in systemic sclerosis: lights and shadows. *J Rheumatol* 2010;37:1688-91.
14. Li SC, Liebling MS, Haines KA, et al. Initial evaluation of an ultrasound measure for assessing the activity of skin lesions in juvenile localized scleroderma. *Arthritis Care Res (Hoboken)* 2011;63:735-42.
15. Rago T, Santini F, Scutari M, et al. Elastography: new developments in ultrasound for predicting malignancy in thyroid nodules. *J Clin Endocrinol Metab* 2007;92:2917-22.
16. Gaspari R, Blehar D, Mendoza M, et al. Use of ultrasound elastography for skin and subcutaneous abscesses. *J Ultrasound Med* 2009;28:855-60.
17. Martini G, Murray KJ, Howell KJ, et al. Juvenile-onset localized scleroderma activity detection by infrared thermography. *Rheumatology (Oxford)* 2002;41:1178-82.
18. Weibel L, Howell KJ, Visentin MT, et al. Laser Doppler flowmetry for assessing localized scleroderma in children. *Arthritis Rheum* 2007;56:3489-95.
19. Li SC, Liebling MS, Ramji FG, et al. Sonographic evaluation of pediatric localized scleroderma: preliminary disease assessment measures. *Pediatr Rheumatol Online J* 2010;8:14.
20. Naredo E, Collado P, Cruz A, et al. Longitudinal power Doppler ultrasonographic assessment of joint inflammatory activity in early rheumatoid arthritis: predictive value in disease activity and radiologic progression. *Arthritis Rheum* 2007;57:116-24.